

Grefe pulmonaire

Que faire lorsque les veines pulmonaires sont abîmées ?

Nous avons constaté que lorsque le cœur est prélevé avant le poumon, les veines pulmonaires peuvent être lésées.

La lésion peut aller de la collerette auriculaire insuffisante à l'avulsion complète.

Les veines pulmonaires droites sont le plus souvent lésées en raison de leur position anatomique.

Nous proposons des solutions pour garantir au patient greffé les meilleures chances.

→ L'expérience du service

Le programme de greffe pulmonaire a repris son activité aux Hôpitaux Universitaires de Strasbourg depuis 2004 sous la tutelle du Professeur Massard.

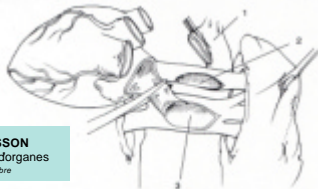A ce jour, 27 greffes pulmonaires ont été réalisées (19 greffes uni-pulmonaires et 8 greffes bi-pulmonaires).

2 scénarios possibles

Prélèvement du bloc cœur-poumon par le chirurgien thoracique (cœur non greffé, mais valves prélevées pour les greffes de tissus).

Prélèvement uni- ou bi-pulmonaire après prélèvement du cœur par le chirurgien cardiaque.

→ Le prélèvement des veines pulmonaires



in MASSON
Grefe d'organes
J. Cinqnaire

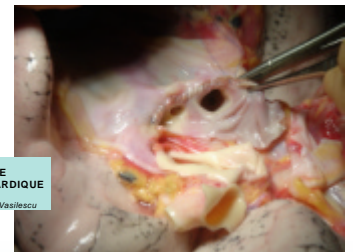
Les veines pulmonaires du greffon doivent comporter une **collerette auriculaire** pour permettre une anastomose correcte. Le partage des greffons cardiaques et pulmonaires est donc un temps capital. Une mauvaise gestion de la section de l'oreillette peut endommager le greffon pulmonaire.

→ Problèmes rencontrés et solutions trouvées

Pour 7 de nos patients (26% des cas), cette collerette n'était pas satisfaisante

- 6 cas de collerette trop courte
 - 1 cas suture délicate
 - 5 cas nécessité d'une **plastie péricardique**
- 1 cas d'avulsion de la veine pulmonaire inférieure
 - nécessité d'une **lobectomie** !

Parmi ces 7 cas, 1 décès est à déplorer (indépendant de l'anastomose veineuse).



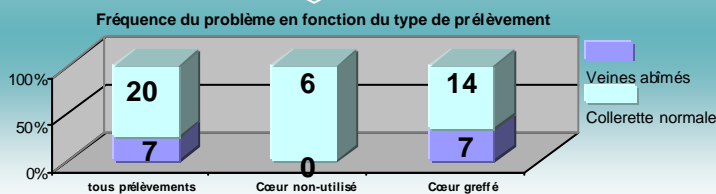
PLASTIE PÉRICARDIQUE
Photo
Dr. M.D. Vesilescu

→ Analyse

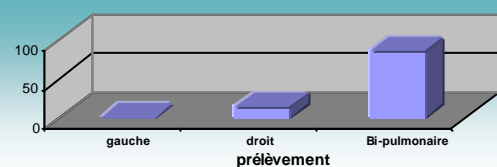
Dans quels cas les veines sont-elles abîmées ?

Seulement lorsque le cœur a été prélevé auparavant pour être greffé

Seulement lorsque le poumon droit est impliqué dans le prélèvement



Relation entre une collerette trop courte et le côté prélevé



Pourquoi à droite ?

Les veines pulmonaires droites s'abouchent à proximité immédiate du septum inter-atrial. Le respect des marges cardiaques entre alors en conflit avec le respect des marges pulmonaires.

→ Conclusion

Quelles solutions afin de garantir un partage équitable de l'oreillette gauche ?

- Discussion préalable entre les préleveurs
- Présence des 2 chirurgiens, thoracique et cardiaque
- Section assurée par le plus expérimenté des 2.